


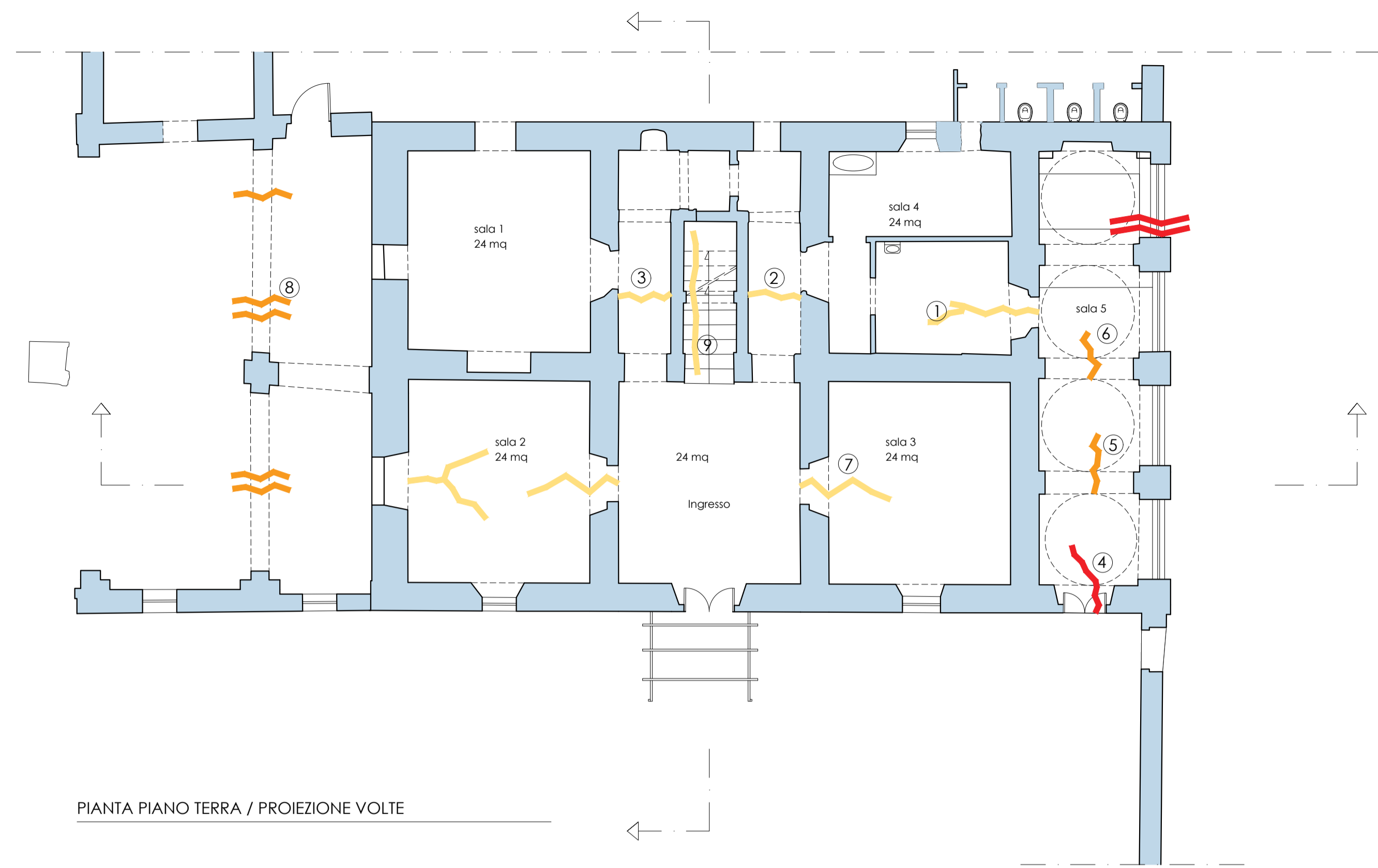
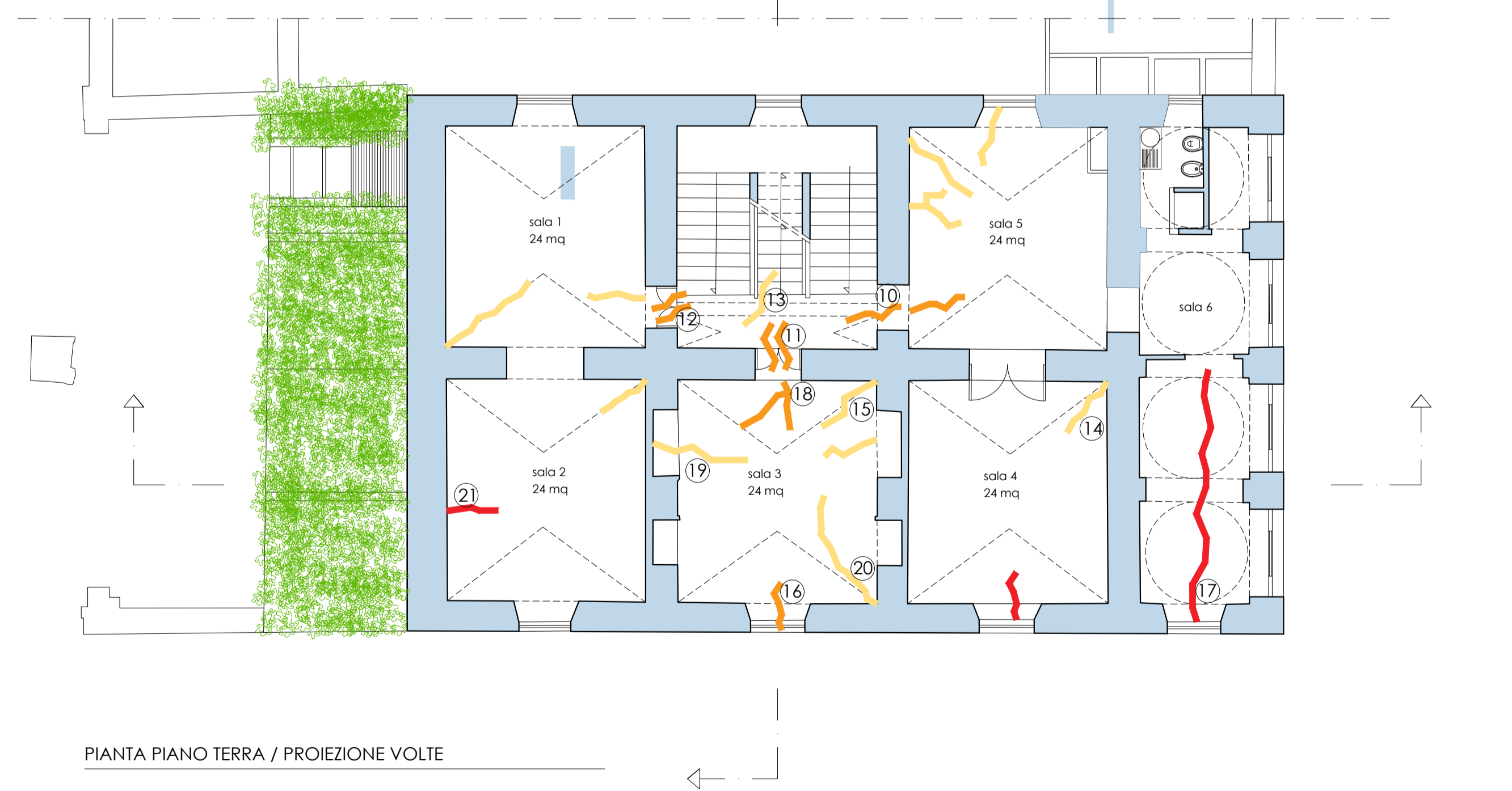


ANALISI FESSURATIVA

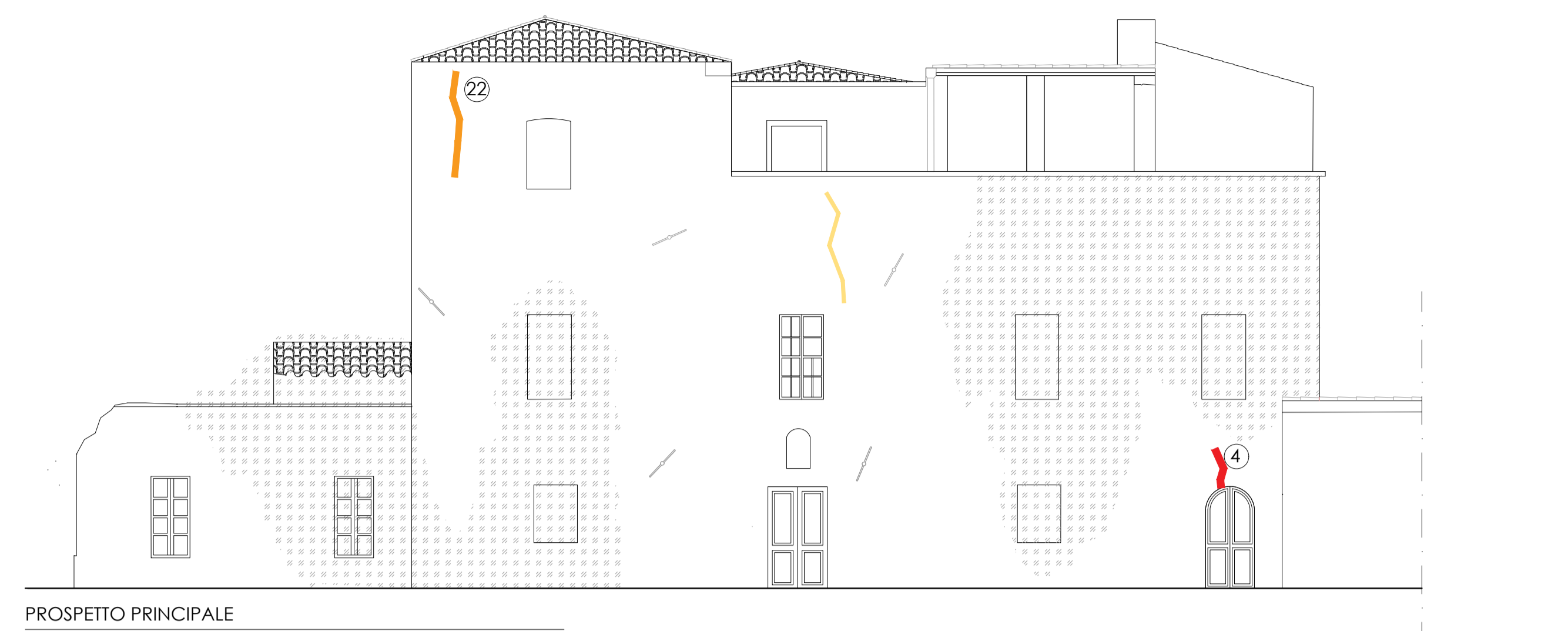
-  Lesione visibile su un solo paramento murario
-  Lesione passante
-  Lesione passante con distacco macroscopico delle parti



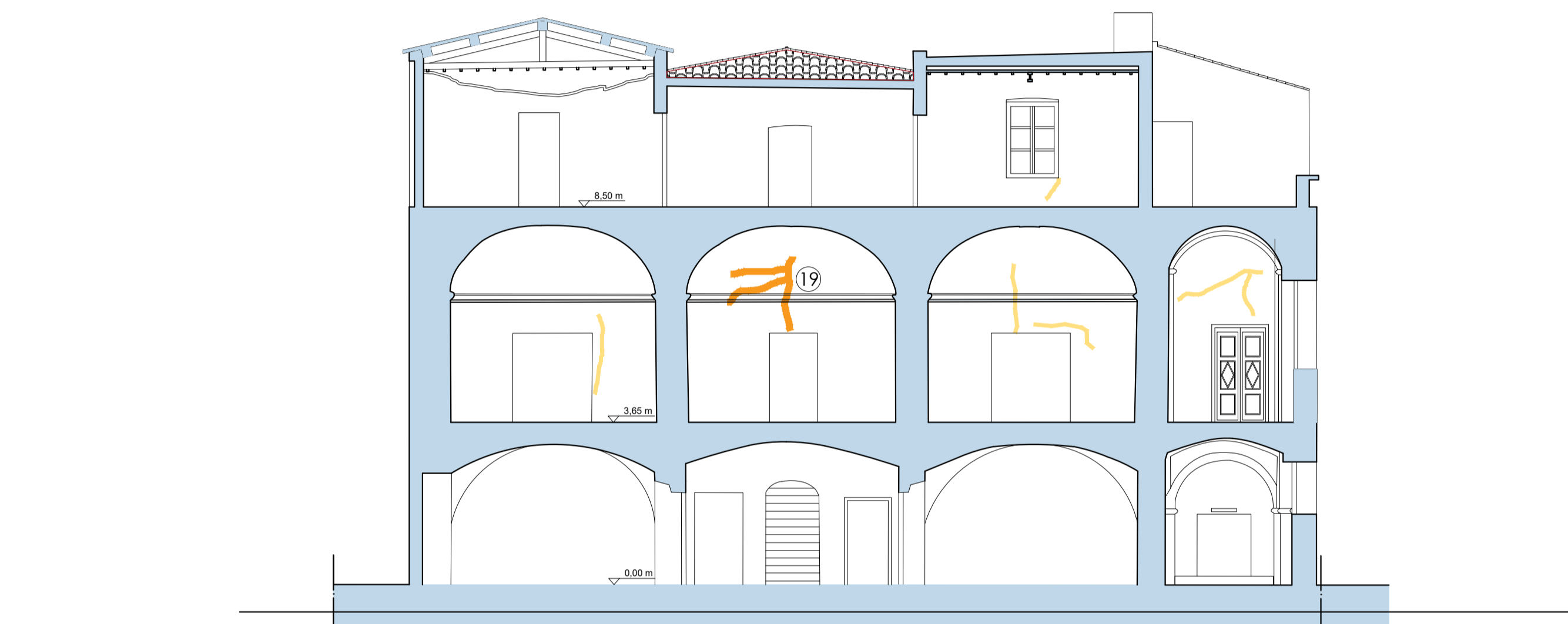
PIANTA PIANO TERRA / PROIEZIONE VOLTE



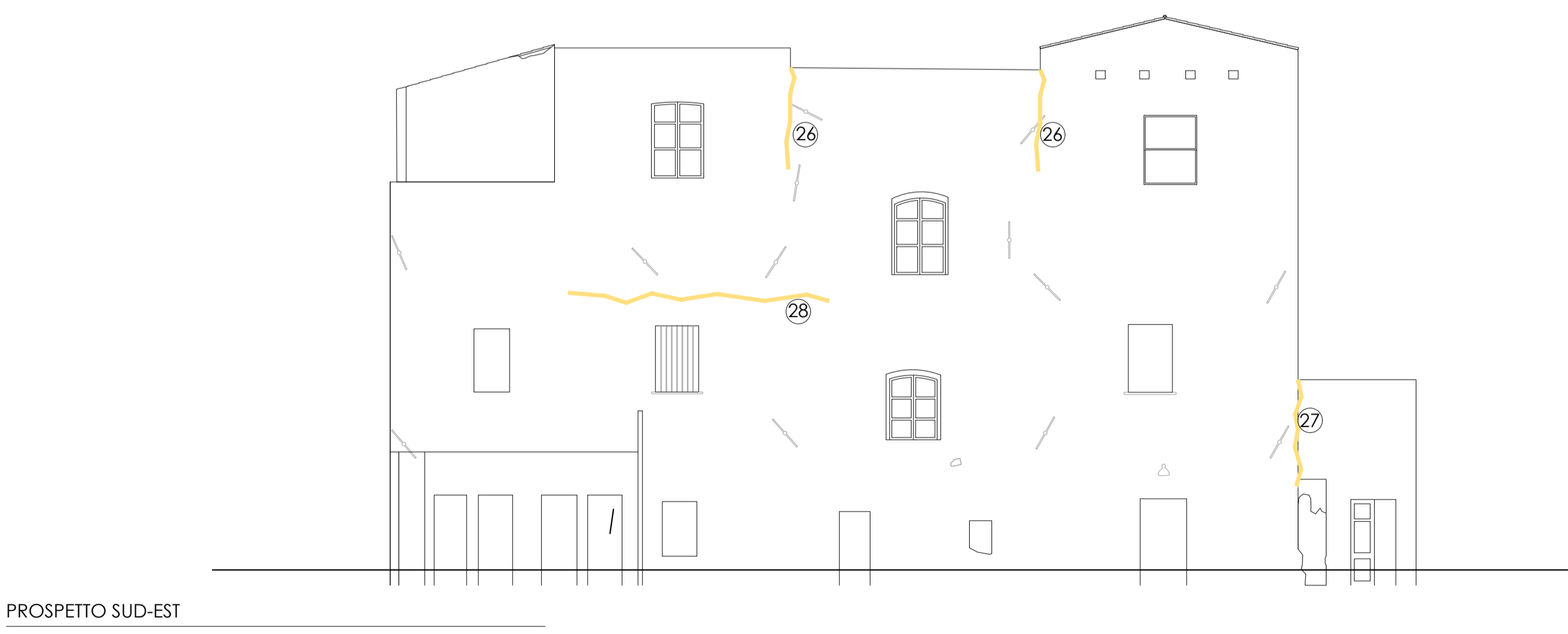
PIANTA PIANO TERRA / PROIEZIONE VOLTE



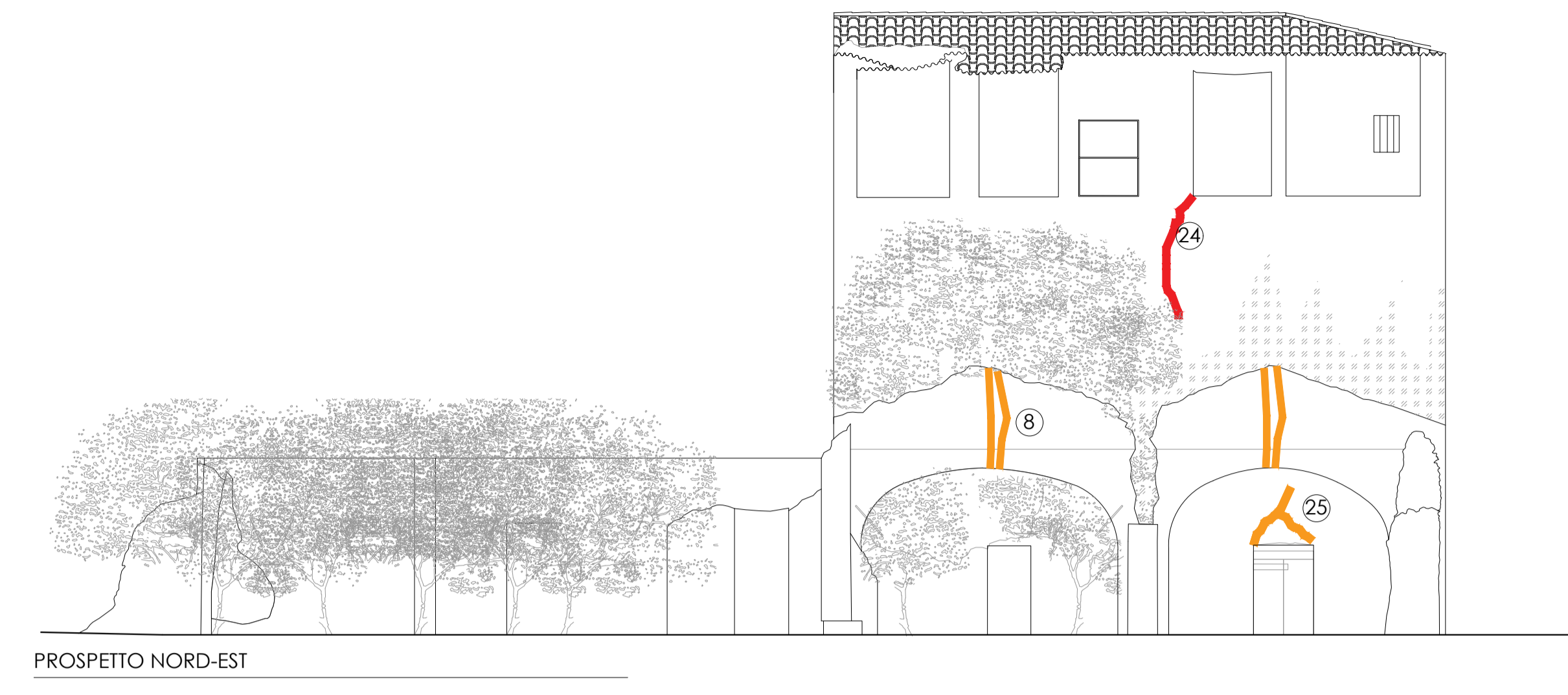
PROSPETTO PRINCIPALE



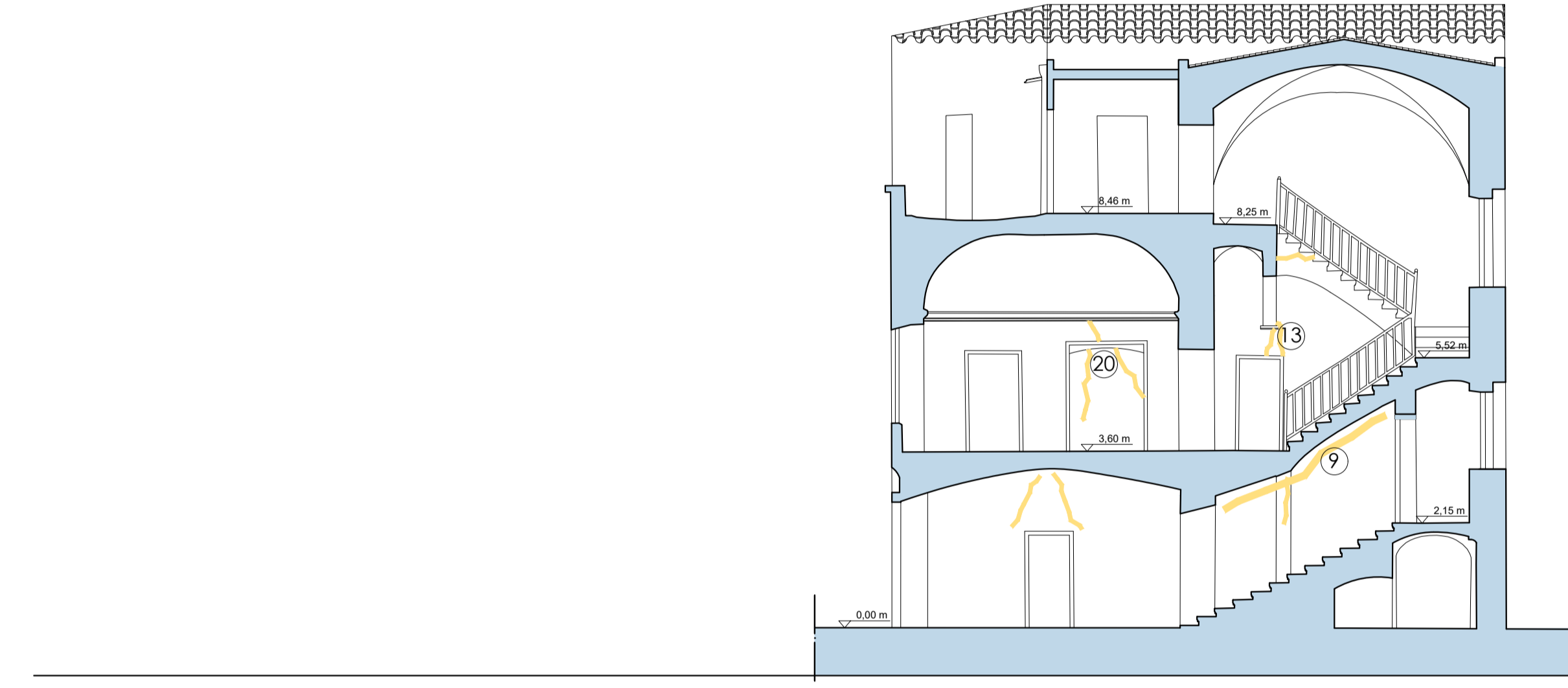
PROSPETTO SUD-EST



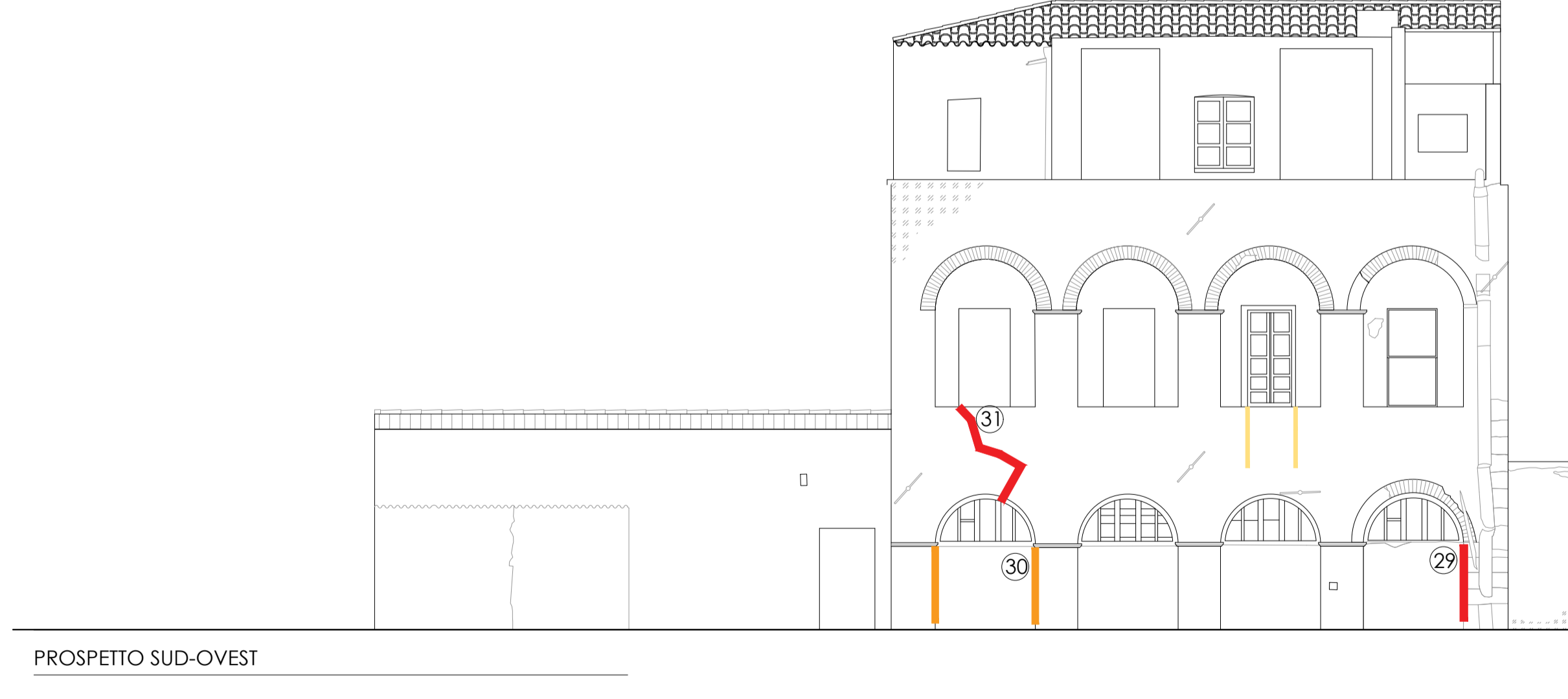
PROSPETTO SUD-EST



PROSPETTO NORD-EST

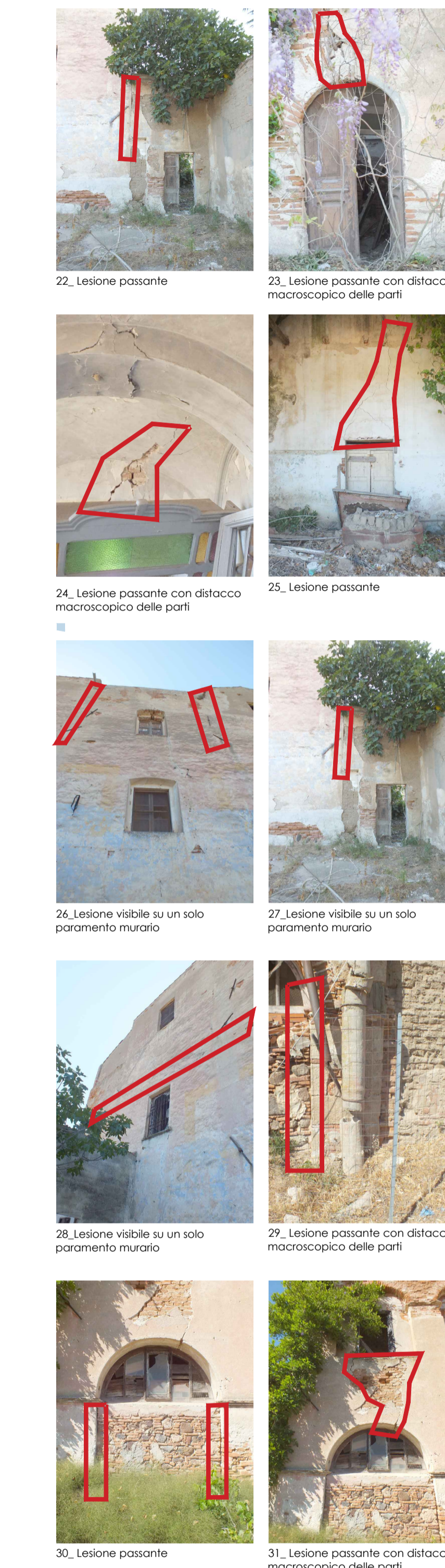

PROSPETTO SUD-OVEST



PROSPETTO SUD-OVEST

DOCUMENTAZIONE FOTOGRAFICA DEI PROSPETTI



COMUNE DI ORISTANO

Provincia di Oristano

"Riqualificazione parco e villa Eleonora d'Arborea e sistemazione viabilità di accesso (Vico Il Volta)"

Programma straordinario di intervento per la riqualificazione urbana e la sicurezza delle periferie delle città metropolitane e dei comuni capoluogo di provincia

PROGETTO DEFINITIVO

Comittente: Comune di Oristano  
Piazza E. d'Arborea, 44 - 09170 Oristano

Il Dirigente Settore Sviluppo del Territorio:  
Ing. Giuseppe Pirna  
Responsabile del procedimento:  
Geom. Maurizio Putzolu

Progettisti:

arch. Silvia M.R. Oppo

Ing. Gianfranco Argiolas

Ing. Franco Sardu

arch. Claudia Argiolas

Consulenti:

ing. Riccardo Terziani  
arch. Henrique Pessoa

Collaboratori:  
arch. Claudia Meli  
arch. Claudia Pintor

oggetto:  
Villa "Eleonora d'Arborea"; rilievo del quadro fessurativo

progetto:	scala grafica 1:100	elaborato n. C.05
file: C.05.pdf	data giugno 2017	

note / visti / esteri approvazione

DOCUMENTAZIONE FOTOGRAFICA DEGLI INTERNI



1, Lesione visibile su un solo paramento murario 2, Lesione visibile su un solo paramento murario 3, Lesione visibile su un solo paramento murario 4, Lesione passante 5, Lesione visibile su un solo paramento murario 6, Lesione passante 7, Lesione visibile su un solo paramento murario 8, Lesione passante 9, Lesione visibile su un solo paramento murario 10, Lesione passante 11, Lesione passante 12, Lesione passante 13, Lesione visibile su un solo paramento murario 14, Lesione visibile su un solo paramento murario 15, Lesione visibile su un solo paramento murario 16, Lesione passante 17, Lesione passante con distacco macroscopico delle parti 18, Lesione visibile su un solo paramento murario 19, Lesione visibile su un solo paramento murario 20, Lesione visibile su un solo paramento murario 21, Lesione visibile su un solo paramento murario